REC: CardioClinics

www.reccardioclinics.org

Temas de actualidad

Selección de lo mejor del año 2020 en cardiopatías congénitas

Joaquín Rueda Soriano[a,b,*], *Alberto Mendoza Soto*[c], *Blanca Gordon Ramírez*[d], *Inmaculada Sígler Vilches*[e], *Raquel Prieto-Arévalo*[b,f], *Inmaculada Sánchez Pérez*[g], *Fernando Rueda Núñez*[h] y *Ángel Aroca Peinado*[i]

[a] *Unidad de Cardiopatías Congénitas del Adulto, Servicio de Cardiología, Hospital Universitari i Politècnic La Fe, València, España*
[b] *Centro de Investigación en Red de Enfermedades Cardiovasculares (CIBERCV), España*
[c] *Unidad de Cardiología Infantil, Instituto Pediátrico del Corazón, Hospital Universitario 12 de Octubre, Madrid, España*
[d] *Unidad Integrada de Cardiopatías Congénitas del Adolescente y Adulto Vall d'Hebron-Sant Pau, Servicio de Cardiología, Hospital Vall d'Hebron, Barcelona, España*
[e] *Unidad de Cardiopatías Congénitas del Adulto, Servicio de Cardiología, Hospital Universitario Virgen del Rocío, Sevilla, España*
[f] *Servicio de Cardiología, Hospital General Universitario Gregorio Marañón, Instituto de Investigación Sanitaria Gregorio Marañón, Facultad de Medicina, Universidad Complutense de Madrid, Madrid, España*
[g] *Servicio de Cardiología Pediátrica y Cardiopatías Congénitas y Unidad de Arritmias, Hospital Universitario Ramon y Cajal, Madrid, España*
[h] *Unidad de Cardiología Infantil, Complexo Hospitalario Universitario A Coruña, A Coruña, España*
[i] *Servicio de Cirugía Cardiaca Infantil y Congénita del Adulto, Hospital Universitario La Paz, Madrid, España*

INFORMACIÓN DEL ARTÍCULO

Historia del artículo:
On-line el 13 de diciembre de 2020

Palabras clave:
Cardiología pediátrica
Cardiopatías congénitas del adulto
Gestación de riesgo
Electrofisiología
Intervencionismo percutáneo
Cirugía cardiaca

RESUMEN

En este artículo se muestran las publicaciones que hemos considerado más relevantes sobre cardiopatías congénitas en el último año. La pandemia de COVID-19 ha marcado este periodo e implica un gran desafío en el tratamiento de los pacientes con cardiopatías congénitas.

Se han publicado múltiples guías y consensos (hipertensión pulmonar, seguimiento mediante técnicas de imagen, exploración ecográfica del corazón fetal y tratamiento de arritmias) que serán de gran utilidad en la estandarización del tratamiento de estos pacientes complejos. Queremos destacar los trabajos relacionados con la estratificación de riesgo de muerte súbita y el tratamiento de la insuficiencia cardiaca avanzada, y en el caso de los pacientes pediátricos, cómo los avances en el manejo de los posibles donantes están consiguiendo reducir la siempre larga lista de espera para el trasplante cardiaco pediátrico. Por último, el intervencionismo percutáneo a cualquier edad y las técnicas quirúrgicas, con especial interés en las técnicas de reconstrucción valvular aórtica en niños y jóvenes, siguen avanzando y explorando caminos hasta ahora insospechados.

© 2020 Publicado por Elsevier España, S.L.U. en nombre de Sociedad Española de Cardiología.

* Autor para correspondencia.
Correo electrónico: ximorueda@gmail.com (J. Rueda Soriano).
https://doi.org/10.1016/j.rccl.2020.10.002
2605-1532/© 2020 Publicado por Elsevier España, S.L.U. en nombre de Sociedad Española de Cardiología.

Selection of the best of 2020 in congenital heart disease

Keywords:
Paediatric cardiology
Adult congenital heart disease
Risk pregnancy
Electrophysiology
Percutaneous intervention
Cardiac surgery

ABSTRACT

This paper shows a selection of the most relevant articles in congenital heart diseases published since the end of the last year. The COVID-19 pandemic represents a significant challenge for the care of patients with congenital heart diseases. Multiple guidelines and consensus have been published (pulmonary hypertension, multimodality imaging during follow-up, ultrasound examination of the fetal heart and management of arrhythmias) and will be very useful for the standardization of the management of these complex patients. We highlight contributions related to risk stratification for sudden cardiac death and advanced heart failure therapies for patients with congenital heart disease. In this regard, the long waiting lists for pediatric heart transplantation are being reduced due to the progress in the management of potential donors. Finally, percutaneous interventions at any age and surgical techniques, with a particular focus on aortic valve leaflet reconstruction techniques in children and young adults, continue to develop and explore new paths previously unexpected.

© 2020 Published by Elsevier España, S.L.U. on behalf of Sociedad Española de Cardiología.

Cardiología pediátrica

En el diagnóstico prenatal de las cardiopatías congénitas (CC) la Sociedad Española de Obstetricia y Ginecología ha publicado una guía de asistencia práctica sobre la exploración ecográfica del corazón fetal[1].

Respecto al intervencionismo cardiaco fetal destaca una nueva escala predictiva del tipo de circulación posnatal en fetos con atresia pulmonar/estenosis crítica con septo interventricular íntegro[2]. La regurgitación tricúspide leve o ausente, las fístulas ventrículo-coronarias y una ratio ventrículo derecho (VD)/izquierdo (VI) < 0,6 predicen la evolución a circulación univentricular si hay más de un marcador.

A pesar de la escasez de estudios multicéntricos en el tratamiento de la insuficiencia cardiaca (IC) en pediatría, se ha publicado una actualización que hace referencia a los estudios con sacubitrilo-valsartán e ivabradina y las complicaciones a largo plazo en los pacientes con circulación de Fontan[3].

Los pacientes pediátricos en lista de espera de trasplante cardiaco tienen la mayor mortalidad comparada con el resto de candidatos a trasplante de órganos sólidos. En este sentido, el trasplante de donantes ABO incompatibles se ha convertido en una terapia progresivamente aceptada en niños pequeños, con una supervivencia comparable al trasplante de donantes ABO compatibles[4].

La *European Pediatric Pulmonary Vascular Disease Network* publicó una actualización sobre diagnóstico y tratamiento de la hipertensión pulmonar (HP) pediátrica que constituye una excelente guía para el manejo integral de estos pacientes[5].

En relación con la coronavirosis de 2019 (COVID-19) la evidencia preliminar sugiere que los niños tienen la misma probabilidad de infectarse que los adultos, pero es menos probable que presenten síntomas o estos sean graves. Sin embargo, se ha descrito que algunos niños desarrollaban un síndrome inflamatorio sistémico de expresividad variable[6] y rasgos clínicos y analíticos similares a los observados en la enfermedad de Kawasaki. Aunque han sido pocos los casos descritos, pueden evolucionar de forma grave, producir miocarditis y *shock* cardiogénico[7].

Cardiopatías congénitas del adulto

La IC es una de las primeras causas de morbimortalidad en los pacientes con CC y asocia una alta tasa de reingresos[8]. Se ha publicado una amplia revisión sobre tratamientos en IC avanzada en pacientes con CC[9], donde se remarca la peculiaridad de estos pacientes, los buenos resultados que los dispositivos de asistencia circulatoria y el trasplante cardiaco pueden proporcionar en pacientes seleccionados y la necesidad de registros prospectivos para definir las mejores estrategias de abordaje y tratamiento.

La indicación de recambio valvular pulmonar en pacientes con tetralogía de Fallot asintomáticos sigue suscitando controversia. Aunque las actuales directrices incluyen los volúmenes del VD, existen múltiples trabajos que describen factores de riesgo de muerte sin incluir los volúmenes de VD. En una revisión retrospectiva[10] se objetivaron como factores de riesgo de muerte o trasplante: edad > 42 años, fibrilación auricular ≥ fragmentación moderada de QRS (muescas en ≥ 4 derivaciones contiguas en el ECG no relacionadas con bloqueo de rama), fracción de eyección del VI < 50% y presión telediastólica > 16 mm Hg. Por otra parte, un metaanálisis sobre los resultados tras el recambio valvular pulmonar[11] confirma que se produce una mejoría en la clase funcional y en los volúmenes del VD tras la cirugía, pero ningún estudio muestra beneficio en la mortalidad.

La muerte súbita cardiaca es la principal causa de mortalidad en jóvenes con CC, pero la estratificación de riesgo es difícil. Oliver et al.[12] han desarrollado un modelo para guiar la toma de decisiones en prevención primaria basado en la estratificación de las lesiones basales y las características individuales. Para ello, combinaron los datos de una cohorte

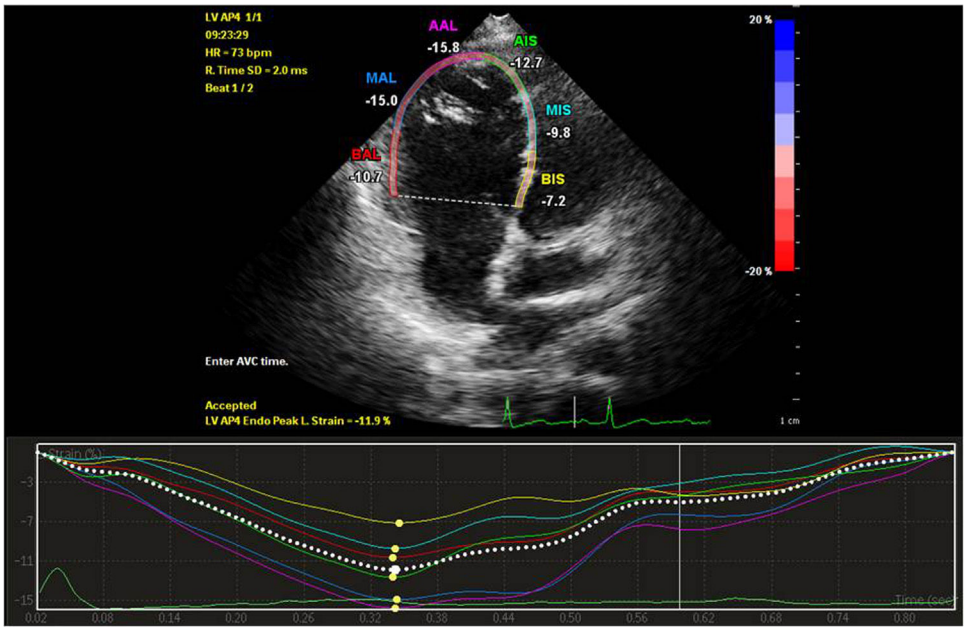

Figura 1 – *Strain* longitudinal global en pacientes con ventrículo derecho sistémico (D-transposición corregido con técnica de Senning).

prospectiva de 3.311 pacientes con 71 sucesos y un estudio multicéntrico de casos-controles con 207 sucesos y 2.287 controles consecutivos. Los predictores multivariantes fueron: el grupo estratificado de lesiones específicas, edad joven, sexo masculino, síncope inexplicado, enfermedad isquémica cardiaca, arritmias ventriculares no mortales, duración del QRS, disfunción ventricular e hipertrofia. En comparación con el enfoque de las pautas actuales la sensibilidad aumentó un 29% y la especificidad cambió en < 1%.

Respecto al coronavirus del síndrome respiratorio agudo grave de tipo 2 (SARS-CoV-2), se ha publicado una revisión[13] que da una visión general sobre el abordaje de los adultos con CC. Clasifica a los pacientes en alto riesgo si presentan afectaciones cianóticas complejas, corazón univentricular paliado, IC, enfermedad valvular grave o HP. A estos se les recomienda aislamiento y asistencia en centros especializados en CC del adulto.

Técnicas de imagen

El *American College of Cardiology* ha publicado el primer documento sobre criterios de uso apropiado de imágenes cardiacas durante el seguimiento de pacientes con CC[14]. Aborda todas las modalidades de imagen comúnmente utilizadas para las CC y refleja la idoneidad del uso de estas pruebas de imagen en el seguimiento clasificándolas como apropiada, potencialmente apropiada o raramente apropiada. La frecuencia con la que se adquieren las imágenes depende de la naturaleza y complejidad de la enfermedad cardiaca y del estado clínico del paciente.

Los avances en el *strain* y en la ecocardiografía tridimensional han contribuido a una mayor comprensión de los mecanismos fisiopatológicos implicados en las CC. Se ha publicado una revisión[15] que ofrece una visión general de las aplicaciones clínicas emergentes de estas modalidades de imagen en CC. Se ha identificado la afectación del *strain* longitudinal del ápex del VD como un posible marcador para la detección de disfunción precoz del VD, y el *strain* longitudinal global como un predictor de eventos adversos en el seguimiento de pacientes con VD sistémico (fig. 1), independientemente de la clase funcional y las arritmias.

Un estudio[16] de pacientes con válvula aórtica bicúspide y fracción de eyección del VI conservada determinó la frecuencia e implicación pronóstica que conlleva el deterioro del *strain* longitudinal global del VI, y mostró que este deterioro es altamente prevalente entre aquellos con disfunción valvular más grave, además de relacionarse con un mayor riesgo de eventos.

Recientemente se están abriendo campos de aplicación de la resonancia con la introducción de secuencias como la técnica de flujo de 4 dimensiones (4D-*flow*), que permite evaluar el flujo en válvulas cardiacas, estructuras vasculares y conductos en los 3 planos y en el tiempo. Un estudio observacional[17] que ha evaluado los beneficios de esta técnica en la práctica clínica diaria de un hospital terciario en CC determina que, aunque el 4D-*flow* proporciona una evaluación exhaustiva, se necesita una curva de aprendizaje dada la complejidad del posprocedimiento, que es un desafío en los recién nacidos. Otro avance destacado es el análisis mediante algoritmos basados en inteligencia artificial que mejoran la adquisición de imágenes, las técnicas de reconstrucción y el posprocesamiento de las imágenes obtenidas por resonancia[18].

Gestación

La *American Heart Association* ha publicado un documento científico sobre consideraciones cardiovasculares en pacientes gestantes[19]. Si bien se menciona a las embarazadas con CC como una población cada vez más prevalente, no se

desarrolla su tratamiento de forma específica. La revisión de Easter et al.[20] destaca el papel de la cardioobstetricia y detalla cómo debería formarse un equipo multidisciplinar de atención a las cardiópatas en el embarazo, o *pregnancy heart team*. Respecto a fisiología se ha publicado un estudio del cambio de las condiciones hemodinámicas durante el parto vaginal con o sin epidural o durante cesárea[21].

En cuanto a la predicción de riesgos durante la gestación, un análisis de la cohorte CARPREG se focaliza en eventos cardiacos graves en mujeres cardiópatas, y encuentra una incidencia del 3,6% y una mortalidad del 0,4%, mayores que las de la población general[22]. Alrededor del 50% de los eventos cardiacos graves eran potencialmente prevenibles, dependiendo en su mayoría de factores asociados a centros no especializados (fallo en identificar la cardiopatía previamente a la gestación, no identificar la gestación como de alto riesgo, tratamiento inapropiado o ausencia de consejo pregestacional), mientras que en centros terciarios se asociaban principalmente a factores dependientes de las pacientes.

El registro EORP ROPAC[23] ha evaluado los datos de 1.059 mujeres embarazadas con CC no corregida. Respecto a la cardiopatía, el 45% correspondía a cortocircuitos, el 33% a valvulopatías y el 3% a síndrome de Eisenmenger. La cohorte total mostró una mortalidad del 0,7% (todas posparto) y un 11,6% de eventos adversos cardiológicos; la presencia previa de IC, HP y medicación previa fueron predictores de dichos eventos. Las pacientes con HP y cianosis tenían mayor tasa de mortalidad, ingresos hospitalarios, IC y taquicardia ventricular, especialmente las provenientes de países en desarrollo. Por último, la serie de Fricke et al.[24] contribuye en el incremento de la evidencia sobre la gestación en pacientes con intervención de *switch* arterial, con 17 gestaciones en 11 pacientes. No se observó deterioro o dilatación de la función biventricular, dilatación de la neoaorta, progresión de la insuficiencia pulmonar o deterioro de clase funcional. En general, hubo una baja incidencia de complicaciones cardiacas, aunque elevada de complicaciones obstétricas.

Electrofisiología y estimulación

En el campo de las arritmias se ha publicado un artículo de revisión[25] donde se resumen las principales cuestiones para el cardiólogo clínico. Los autores destacan el papel de las arritmias auriculares en la provocación de inestabilidad hemodinámica del paciente. Respecto a qué pacientes con arritmias auriculares deben ser remitidos urgentemente para ablación, destacan 3 enfermedades: *a*) la anomalía de Ebstein, donde es frecuente la presencia de vías accesorias múltiples y el desarrollo de arritmias auriculares se asocia a muerte súbita; *b*) los pacientes con D-transposición y corrección fisiológica, donde las arritmias auriculares se han relacionado con isquemia miocárdica derecha y el desarrollo potencial de muerte súbita (fig. 2); y por último *c*) los pacientes con síndrome de Eisenmenger y fisiología univentricular.

Los autores recomiendan anticoagulación a todo paciente con *flutter* o fibrilación auricular y CC moderada o compleja. En caso de cardiopatías simples aquellos que tengan estenosis de la válvula auriculoventricular sistémica moderada o grave o una puntuación 1 (considerar) o > 2 (obligatorio) en la escala CHA_2DS_2-VASc.

En el trabajo se expone la dificultad de establecer las indicaciones de implante de desfibrilador en prevención primaria en una población tan heterogénea. Solo existe indicación clase I en pacientes con fracción de eyección del VI < 35% en clase funcional II o III; es indicación IIa en la tetralogía de Fallot con factores de riesgo como disfunción del VI, taquicardia ventricular no sostenida, QRS > 180 ms, escara extensa en el VD o taquicardia ventricular inducida en el estudio electrofisiológico. Es indicación IIb en VD sistémicos o univentriculares con fracción de eyección < 35% y preferentemente con arritmias ventriculares complejas, síncope, clase funcional II o III, duración QRS > 140 ms o regurgitación grave de la válvula auriculoventricular sistémica.

Es muy importante la detección precoz de arritmias ventriculares en los pacientes con CC. A este respecto destacan los resultados del estudio EDVA-CHD[26] (detección precoz mediante dispositivos insertables). Se analizó a 30 pacientes (edad media, 38 ± 15 años y 16 meses de mediana de seguimiento). El 27% presentó taquicardia ventricular no sostenida y el 10% recibió un desfibrilador en prevención primaria. Además, el 73% de los pacientes presentó algún tipo de arritmia, lo que llevó a un cambio en el tratamiento clínico en 16 (53%).

En los pacientes jóvenes es difícil establecer la indicación de implante de desfibrilador en prevención primaria, entre otras causas por las comorbilidades que conlleva. En este sentido, un estudio[27] compara la calidad de vida percibida por pacientes con y sin desfibrilador. Se observó una percepción de enfermedad más amenazante y una calidad de vida más baja en los pacientes portadores de desfibrilador.

Intervencionismo percutáneo

Los procedimientos percutáneos en las CC no son ajenos al desarrollo de la tecnología digital. Hay varias publicaciones sobre la planificación de procedimientos complejos mediante la reconstrucción de modelos 3D desde modalidades de imagen, como tomografía computarizada o resonancia cardiaca[28], y sobre el uso de la angiografía rotacional 3D[29].

Respecto a la oclusión de los defectos auriculares destacamos un estudio prospectivo de 20 pacientes > 50 años en los que el cierre percutáneo demostró en 6 meses una disminución de la presión pulmonar y mejoría de la clase funcional[30].

En el campo de la HP, se describe una serie de 11 pacientes pediátricos a quienes se practicó una septostomía auricular como tratamiento final de la IC derecha, mediante una ingeniosa técnica coadyuvante entre un lazo y un *stent* para regular el tamaño de la fenestración[31]. Recientemente se han desarrollado dispositivos oclusores fenestrados manufacturados con este propósito de tratamiento[32].

La oclusión del *ductus* en el prematuro es controvertida, tanto en sus indicaciones como en la técnica reparadora. El cierre percutáneo surgió como una opción en casos seleccionados y recientemente comienzan a publicarse series amplias[33] con buenos resultados desde el punto de vista de la oclusión y ausencia de mortalidad periprocedimiento, pero con un porcentaje significativo de complicaciones.

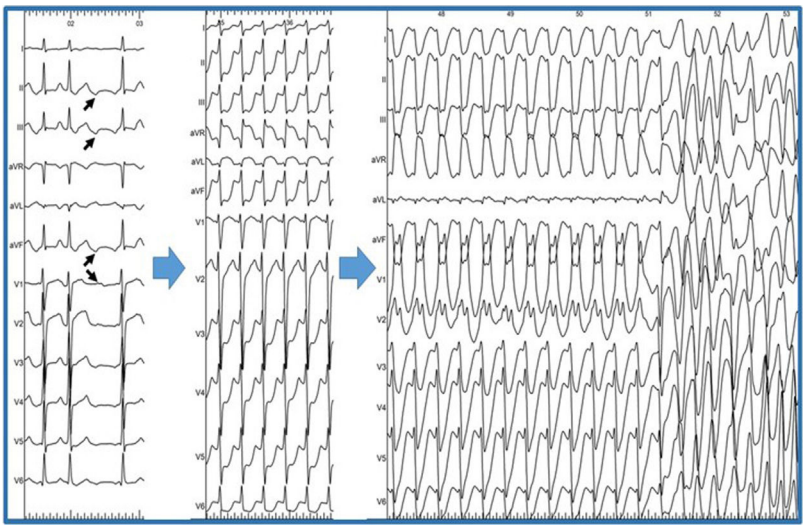

Figura 2 – Paso a conducción 1:1 de *flutter* auricular, isquemia miocárdica y degeneración a fibrilación ventricular.

Respecto al implante percutáneo de la válvula pulmonar Melody (Medtronic Inc. Estados Unidos), destacamos un trabajo que reúne la experiencia de 3 estudios multicéntricos prospectivos. Concluye que a menor edad se observa menor tiempo a la reintervención o disfunción del tracto de salida del VD nativo[34]. En otro estudio multicéntrico se reúne la experiencia en el implante de la válvula Sapien S3 (Edwards, Estados Unidos), la mayoría en el tracto nativo, con buenos resultados, pero remarcando el riesgo de daño tricuspídeo durante el implante[35].

Por último, queremos resaltar el interés en el tratamiento percutáneo del sistema linfático como parte del abordaje de la disfunción hemodinámica en las cardiopatías univentriculares[36].

Cirugía cardiaca

La máxima actualidad se concentra en el problema sin resolver de la sustitución valvular aórtica en las etapas más precoces del paciente pediátrico. En neonatos o lactantes pequeños la mejor opción, aunque técnicamente muy exigente y con riesgo vital importante cuando se realiza de forma urgente, es la cirugía de Ross/Ross-Konno como rescate de una valvuloplastia fallida y en *shock* cardiogénico asociado. La evolución de la técnica se recoge en el trabajo del grupo de Quebec[37], que publica la serie de Ross pediátrico con mayor seguimiento hasta el momento (63 pacientes y seguimiento mediano de 20,5 años), aunque con bajo porcentaje de Ross neonatal.

Alternativa reciente a la cirugía de Ross es la extensión al ámbito pediátrico de la técnica de Ozaki (sustitución de la válvula aórtica por una neoválvula tricomisural). Es reproducible, puede realizarse con diámetros de anillo aórtico $\geq$ 13 mm, y a diferencia de la de Ross, no desestructura la arquitectura cardiaca. El *Great Ormond Street Hospital*[38] ha publicado resultados iniciales esperanzadores (40 pacientes y seguimiento mediano 14 meses) con 4 reintervenciones, 3 por endocarditis. La evolución parece más favorable cuando la válvula se construyó con pericardio autólogo. El artículo ha suscitado varios comentarios editoriales[39].

El *Boston Children's Hospital* realiza la técnica de Ozaki en niños desde 2015. Ahora añaden una técnica de ampliación anular que permite reparar pacientes con diámetros iniciales de anillo aórtico de 8-9 mm. Publican un estudio[40] de 51 pacientes en 9 de los cuales realizan ampliación anular.

Por último, cabe destacar el estudio del Grupo de Trabajo de Cardiopatías Congénitas de la Sociedad Española de Cirugía Cardiovascular y Endovascular[41], que recoge el impacto de la pandemia de COVID-19 sobre la actividad asistencial en España.

Conflicto de intereses

No se declara ninguno.

BIBLIOGRAFÍA

1. Gomez-Montes E, Arenas J, Escribano D, et al. Guía de la exploración ecográfica del corazón fetal. Guía de asistencia práctica de la Sección de Ecografía Obstétrico-Ginecológica de la SEGO. 2020 [consultado 15 Sep 2020]. Disponible en: https://sego.es/Guias_de_Asistencia_Practica#ecografia.
2. Gottschalk I, Strizek B, Menzel T, et al. Severe pulmonary stenosis or atresia with intact ventricular septum in the fetus: The natural history. *Fetal Diagn Ther*. 2020;47:420–428.
3. Del Castillo S, Shaddy RE, Kantor PF. Update on pediatric heart failure. *Curr Opin Pediatr*. 2019;31:598–603.
4. Urschel S, McCoy M, Cantor RS, et al. A current era analysis of ABO incompatible listing practice and impact on outcomes in young children requiring heart transplantation. *J Heart Lung Transplant*. 2020;39:627–635.
5. Hansmann G, Koestenberger M, Alastalo TP, et al. 2019 updated consensus statement on the diagnosis and treatment of pediatric pulmonary hypertension: The European Pediatric Pulmonary Vascular Disease Network (EPPVDN), endorsed by AEPC, ESPR and ISHLT. *J Heart Lung Transplant*. 2019;38:879–901.

6. Verdoni L, Mazza A, Gervasoni A, et al. An outbreak of severe Kawasaki-like disease at the Italian epicentre of the SARS-CoV-2 epidemic: An observational cohort study. *Lancet*. 2020;395:1771–1778.
7. Feldstein LR, Rose EB, Horwitz SM, et al. Multisystem inflammatory syndrome in U.S. Children and adolescents. *N Engl J Med*. 2020;383:334–346.
8. Wang F, Sterling L, Liu A, et al. Risk of readmission after heart failure hospitalization in older adults with congenital heart disease. *Int J Cardiol*. 2020. http://dx.doi.org/10.1016/j.ijcard.2020.06.025.
9. Givertz M, DeFilippis E, Landzberg M, et al. Advanced heart failure therapies for adults with congenital heart disease. *J Am Coll Cardiol*. 2019;74:2295–2312.
10. Edbe A, Kothapalli S, Borlaug B, et al. Mechanism and risk factors for death in adults with tetralogy of Fallot. *Am J Cardiol*. 2019;124:803–807.
11. Mongeon F, Ben Ali W, Khairy P, et al. Pulmonary valve replacement for pulmonary regurgitation in adults with tetralogy of Fallot: A meta-analysis. *Can J Cardiol*. 2019;35:1772–1783.
12. Oliver J, Gallego P, González A, et al. Predicting sudden cardiac death in adults with congenital heart disease. *Heart*. 2020. http://dx.doi.org/10.1136/heartjnl-2020-316791.
13. Radke R, Frenzel T, Baumgartner H, et al. Adult congenital heart disease and the COVID-19 pandemic. *Heart*. 2020. http://dx.doi.org/10.1136/heartjnl-2020-317258.
14. Sachdeva R, Valente AM, Armstrong AK, et al. ACC/AHA/ASE/HRS/ISACHD/SCAI/SCCT/SCMR/SOPE 2020 Appropriate use criteria for multimodality imaging during the follow-up care of patients with congenital heart disease. *J Am Coll Cardiol*. 2020;75:657–703.
15. Huntgeburth M, Germnd I, Geerdink LM, et al. Emerging clinical applications of strain imaging and three-dimensional echocardiography for the assessment of ventricular function in adult congenital heart disease. *Cardiovasc Diagn Ther*. 2019;9(Suppl 2):326–345.
16. Kong W, Vollema E, Prevedello F, et al. Prognostic implications of left ventricular global longitudinal strain in patients with bicuspid aortic valve disease and preserved left ventricular ejection fraction. *Eur Heart J*. 2019;21: 759–767.
17. Isorni MA, Moisson L, Moussa NB, et al. 4D flow cardiac magnetic resonance in children and adults with congenital heart disease: Clinical experience in a high volume center. *Int J Cardiol*. 2020. http://dx.doi.org/10.1016/j.ijcard.2020.07.021.
18. Arafati A, Hu P, Finn JP, et al. Artificial intelligence in pediatric and adult congenital cardiac MRI: An unmet clinical need. *Cardiovasc Diagn Ther*. 2019;9:310–325.
19. Mehta LS, Warnes CA, Bradley E, et al. Cardiovascular considerations in caring for pregnant patients: A scientific statement from the american heart association. *Circulation*. 2020;141:e884–e903.
20. Easter SR, Valente AM, Economy KE. Creating a multidisciplinary pregnancy heart team. *Curr Treat Options Cardiovasc Med*. 2020. http://dx.doi.org/10.1007/s11936-020-0800-x.
21. Sawada M, Yoshimatsuj J, Nakai M, et al. Appropriate delivery method for cardiac disease pregnancy based on noninvasive cardiac monitoring. *J Perinat Med*. 2020. http://dx.doi.org/10.1515/jpm-2019-0348.
22. Pfaller B, Sathananthan G, Grewal J, et al. Preventing complications in pregnant women with cardiac disease. *J Am Coll Cardiol*. 2020;75:1443–1452.
23. Sliwa K, Baris L, Sinning C, et al. Pregnant women with uncorrected congenital heart disease: Heart failure and mortality. *JACC Hear Fail*. 2020;8:100–110.
24. Fricke TA, Konstantinov IE, Grigg LE, et al. Pregnancy outcomes in women after the arterial switch operation. *Hear Lung Circ*. 2019. http://dx.doi.org/10.1016/j.hlc.2019.07.016.
25. Khairy P. Arrhythmias in adults with congenital heart disease: What the practicing cardiologist needs to know. *Can J Cardiol*. 2019. http://dx.doi.org/10.1016/j.cjca.2019.07.009.
26. Sakhi R, Kauling RM, Theuns DA, et al. Early detection of ventricular arrhythmias in adults with congenital heart disease using an insertable cardiac monitor (EDVA-CHD study). *Int J Cardiol*. 2020;305:63–69.
27. Lévesque V, Laplante L, Sohoudi A, et al. Implantable cardioverter-defibrillators and patientreported outcomes in adults with congenital heart disease: An international study. *Heart Rhythm*. 2020;17:768–776.
28. Pascual-Tejerina V, Sánchez-Recalde A, Ruiz Cantador J, et al. Reparación percutánea de comunicación interauricular tipo seno venoso superior y drenaje venoso pulmonar anómalo parcial con técnica de doble *stent* en chimenea. *Rev Esp Cardiol*. 2019;72:1088–1090.
29. Kang S, Armstrong A, Krings G, Benson L. Three-dimensional rotational angiography in congenital heart disease: Present status and evolving future. *Congenit Heart Dis*. 2019;14:1046–1057.
30. Wang S, Pan J, Tang Y, et al. Immediate and short-term effects of transcatheter device closure of large atrial septal defect in senior people. *Congenit Heart Dis*. 2019;14:939–944.
31. Degano LA, Sabaté A, Betrian P, et al. Septostomía auricular en niños con hipertensión pulmonar. *Rev Esp Cardiol*. 2019;72:688–691.
32. McLennan D, Ivy D, Morgan GJ. Transvenous implantation of the Occlutech Atrial Flow Regulator: Preliminary results from swine models. *Congenit Heart Dis*. 2019;14:819–831.
33. Malekzadeh-Milani S, Akhavi A, Douchin S, et al. Percutaneous closure of patent ductus arteriosus in premature infants: A French national survey. *Catheter Cardiovasc Interv*. 2020;95:71–77.
34. Armstrong AK, Berger F, Jones TK, et al. Association between patient age at implant and outcomes after transcatheter pulmonary valve replacement in the multicenter Melody valve trials. *Catheter Cardiovasc Interv*. 2019;94:607–617.
35. Sinha S, Aboulhosn J, Asnes J, et al. Initial results from the off-label use of the SAPIEN S3 valve for percutaneous transcatheter pulmonary valve replacement: A multi-institutional experience. *Catheter Cardiovasc Interv*. 2019;93:455–463.
36. Maleux G, Storme E, Cools B, et al. Percutaneous embolization of lymphatic fistulae as treatment for protein-losing enteropathy and plastic bronchitis in patients with failing Fontan circulation. *Catheter Cardiovasc Interv*. 2019;94:996–1002.
37. Martin E, Laurin C, Jacques F, et al. Over 25 years of experience with the Ross procedure in children: A single-centre experience. *Ann Thorac Surg*. 2020;110:638–644.
38. Wiggins LM, Mimic B, Issitt R, et al. The utility of aortic valve leaflet reconstruction techniques in children and young adults. *J Thorac Cardiovasc Surg*. 2020;159:2369–2378.
39. Eckhauser A. Commentary: Are pediatric aortic leaflet reconstructions a long run for a short slide or a home run? *J Thorac Cardiovas Surg*. 2020;159:2379.
40. Marathe SP, Chávez M, Sleeper LA, et al. Modified Ozaki procedure including annular enlargement for small aortic annuli in young patients. *Ann Thorac Surg*. 2020. http://dx.doi.org/10.1016/j.athoracsur.2020.04.025.
41. Polo L, Centella T, González-Calle A, et al. Cirugía de cardiopatías congénitas en España durante el estado de alarma por COVID-19. *Cir Cardiovasc*. 2020. http://dx.doi.org/10.1016/j.circv.2020.06.003.