REC: CardioClinics

www.reccardioclinics.org

Cartas científicas

Endocarditis infecciosa por microorganismos orales y puerta de entrada en procedimientos bucodentales: ¿existe relación?

Infective endocarditis caused by oral microorganisms and entrance door in dental procedures: Is there a relationship?

Sr. Editor:

La patogenia clásica de la endocarditis infecciosa (EI) se basa en la infección de una lesión cardiaca previa por microorganismos provenientes de una bacteriemia producida a través de una puerta de entrada desde el exterior del torrente sanguíneo; el ejemplo típico es el paso de bacterias de la flora oral que se produce durante los procedimientos y manipulaciones dentales[1]. Esta es la base de la recomendación de profilaxis de endocarditis[2]. Sin embargo, no existen estudios recientes que hayan evaluado la relación epidemiológica entre las manipulaciones dentales y visitas al dentista y la etiología de la EI por estos microorganismos, básicamente el *Streptococcus viridans*. Nuestro objetivo es analizar la relación existente entre estas variables y sus posibles implicaciones terapéuticas.

Para ello, hemos analizado una serie prospectiva unicéntrica de EI en pacientes no adictos a drogas por vía parenteral recogida y seguida entre 1987 y 2018. Se utilizaron los criterios diagnósticos de Von Reyn, Durack et al.[2] y de la Sociedad Europea de Cardiología[3], según la época. Se recogió de forma prospectiva en todos los casos de EI el antecedente de una visita a la consulta dental, con realización de procedimientos orodentales, en los 6 meses previos al diagnóstico de EI, y se correlacionó esta variable con el microorganismo causal. Se excluyeron, por su distinta patogenia, los casos de EI protésica precoz.

Entre 1987 y 2018 se diagnosticaron y siguieron en nuestro centro 403 casos de EI nativas y protésicas tardías (además, hubo 59 EI protésicas precoces). De los 403 casos, 91 fueron producidos por *S. viridans* (22,6%). El porcentaje de este microorganismo se ha mantenido constante a lo largo de los 30 años (24,8% de los casos de 1987-1997, 25% de los de 1998-2007 y 19,1% de 2008-2018, NS) (fig. 1). De ese total de 403 casos, en 22 de los 91 producidos por *S. viridans* existía un antecedente de visita previa al dentista (verdaderos positivos), mientras que en 302 de los 312 causados por otros microorganismos no existía dicho antecedente (verdaderos negativos).

Aunque existió antecedente de visita al dentista y manipulación oral en mayor proporción en los casos de EI por *S. viridans* (24 frente al 6,5%; $p < 0{,}001$), en la gran mayoría de los casos (76%) por *S. viridans* no hubo manipulación dental previa, mientras que hasta en un 6,5% de las EI por otros microorganismos sí la hubo. Además, 3 casos de las EI protésicas precoces fueron causadas por *S. viridans*, sin antecedentes de visita al dentista (5,1% de todas las EI protésicas precoces). Así pues, el antecedente de una visita al dentista tuvo una sensibilidad del 24%, una especificidad del 93%, un valor predictivo positivo del 52% y un valor predictivo negativo del 19% para identificar casos de EI por *S. viridans*. No hubo diferencias entre las características clínicas, tratamiento ni pronóstico de los casos de EI por *S. viridans* con o sin antecedentes de visitas al dentista (tabla 1). En los 22 casos con antecedentes de visita al dentista hubo también dos posibles puertas de entrada en otras localizaciones, digestiva en un caso (colonoscopia) y urológica en otro (sondaje vesical), como se muestra en la tabla 1.

De nuestros resultados es posible concluir que, aunque el antecedente de una visita al dentista en los 6 meses previos es más frecuente en casos de EI por *S. viridans*, las tres cuartas partes de estas EI no tienen este antecedente, pudiendo ser debida la infección a las manipulaciones habituales diarias de la boca (cepillado, seda dental) o a la enfermedad periodontal[4,5]. Dado este bajo valor predictivo negativo, no puede descartarse que la EI sea causada por este microorganismo en ausencia de antecedente de visita al dentista, con las implicaciones para el tratamiento antibiótico empírico que ello conlleva[3]. La principal implicación para la práctica clínica es que, en ausencia de visita reciente al dentista, cuando

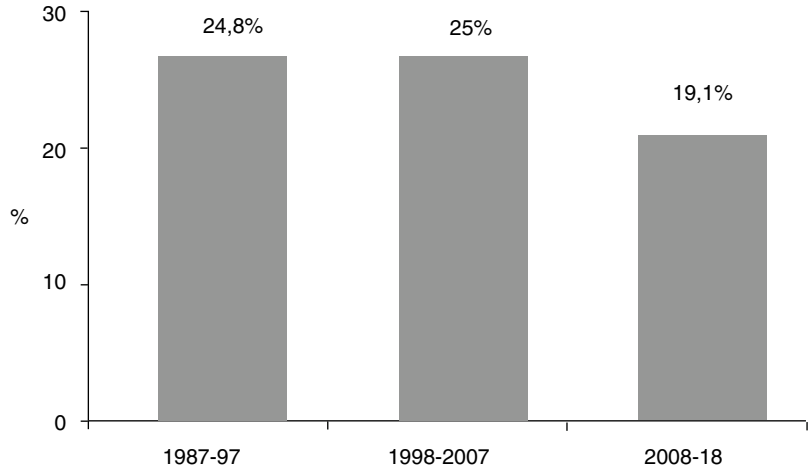

Figura 1 – Evolución del número de casos de endocarditis infecciosa por *Streptococcus viridans* en nuestro centro durante el periodo de estudio.

Tabla 1 – Características de las endocarditis infecciosas causadas por *Streptococcus viridans* con o sin antecedentes de visita al dentista en los 6 meses previos en nuestra serie

	Antecedentes de visita al dentista (n = 22)	No antecedentes de visita al dentista (n = 69)	Valor de p
Edad (años)	53,63 ± 18,73	53,34 ± 18,62	0,167
Sexo (varones)	14 (63,6%)	50 (72,4%)	0,216
Endocarditis previa	1 (4,5%)	0	0,975
Localización de la infección			0,124
Mitral	10 (45,4%)	35 (50,7%)	
Aórtica	12 (54,6%)	34 (49,3%)	
Vegetaciones en ecocardiograma transtorácico	13 (59,1%)	60 (76,8%)	0,681
Vegetaciones en ecocardiograma transesofágico	80 (98,8)	105 (86,9%)	0,346
Tamaño de la vegetación (mm)	11,13 ± 4,35	11,60 ± 4,23	0,725
Características epidemiológicas			
Puerta de entrada			
Dental	22 (100%)	0	< 0,001
Respiratoria	0	0	0,968
Digestiva	1 (4,5%)	2 (2,9%)	0,788
Genitourinaria	1 (4,5%)	1 (1,4%)	0,835
Catéter vascular	0	0	0,968
Desconocida	0	66 (95,6%)	< 0,001
Cardiopatía de base			0,351
Reumática	6 (27,3%)	18 (14,5%)	
Congénita	5 (22,7%)	16 (23,2%)	
Degenerativa	7 (31,8%)	19 (27,5%)	
Sin cardiopatía previa	4 (18,2%)	16 (23,2%)	
Sonda vesical permanente	3 (2,8)	0 (0,0)	0,266
Endocarditis relacionada con atención sanitaria	38 (36,1)	13 (9,6)	< 0,001
Nosocomial	10 (9,5)	1 (0,7)	0,042
Nosohusial	28 (26,6)	12 (8,8)	0,035
Complicaciones, mortalidad y cirugía			
Desarrollo de complicaciones	87 (83,6)	103 (76,3)	0,143
Complicaciones en la fase aguda			
Insuficiencia cardiaca/disfunción valvular	66 (63,4)	74 (54,4)	0,159
Embolismo	21 (20,2)	34 (25,0)	0,380
Neurológicas	25 (24)	25 (18,4)	0,285
Sepsis persistente	24 (23,1)	21 (15,4)	0,133
Insuficiencia renal aguda	10 (9,6)	8 (5,9)	0,277
Absceso intracardiaco	18 (17,5)	22 (16,2)	0,790
Tasa de cirugía en la fase activa			
Urgente	20 (19,2)	29 (21,3)	0,714
Electiva	43 (41,3)	53 (39,0)	0,697
Total	63 (60,5)	82 (60,3)	0,985
Tasa de mortalidad precoz	32 (30,8)	30 (22,1)	0,172

no existe otra fuente clara de bacteriemia no puede descartarse que el microorganismo causal sea *S. viridans*, y el tratamiento antibiótico empírico, previo a conocer el resultado de los hemocultivos, puede ser menos agresivo, evitando el uso de vancomicina u otras pautas similares[3].

BIBLIOGRAFÍA

1. Castillo JC, Anguita MP, Ruiz M, et al. Changing epidemiology of native valve infective endocarditis [Article in Spanish]. *Rev Esp Cardiol*. 2011;64:594–598.
2. Durack DT, Lukes AS, Bright DK. New criteria for diagnosis of infective endocarditis: Utilization of specific echocardiographic findings. Duke Endocarditis Service. *Am J Med*. 1994;96:200–209.
3. Habib G, Lancellotti P, Antunes MJ, et al., ESC Scientific Document Group. 2015 ESC Guidelines for the management of infective endocarditis: The Task Force for the Management of Infective Endocarditis of the European Society of Cardiology (ESC). *Eur Heart J*. 2015;36:3075–3128.
4. Dhotre SV, Davane MS, Nagoba BS. Periodontitis Bacteremia and Infective Endocarditis: A Review Study. *Arch Pediatr Infect Dis*. 2017;5:e41067.
5. Lockhart PB, Brennan MT, Thornhill M, et al. Poor oral hygiene as a risk factor for infective endocarditis-related bacteremia. *J Am Dent Assoc*. 2009;140:1238–1244.

Paula Anguita[a,b], Juan C. Castillo[a], Martín Ruiz[a], Manuela Herrera[b], Victoria Bonilla[b] y Manuel Anguita[a,*]

[a] *Servicio de Cardiología, Hospital Universitario Reina Sofía, Córdoba, España*

[b] *Facultad de Odontología, Universidad de Sevilla, Sevilla, España*

* Autor para correspondencia.
Correo electrónico:
manuelp.anguita.sspa@juntadeandalucia.es (M. Anguita).

https://doi.org/10.1016/j.rccl.2019.07.005

2605-1532/

© 2019 Publicado por Elsevier España, S.L.U. en nombre de Sociedad Española de Cardiología.

MINOCA en el momento de la angioplastia primaria: propuesta de una aproximación sistemática a propósito de un caso

MINOCA at the time of primary angioplasty: A case report and a proposal for a systematic approach

Sr. Editor:

Un varón de 62 años con antecedente de hipertensión arterial como único factor de riesgo cardiovascular consultó en un centro sin capacidad de intervencionismo coronario percutáneo primario por dolor torácico persistente y elevación del segmento ST en el electrocardiograma (fig. 1A). Se le trasladó a nuestro centro para angioplastia primaria. La coronariografía, vía radial derecha, mostró dominancia izquierda y arterias coronarias sin lesiones angiográficamente significativas (figs. 1B-F). Se realizó ventriculografía izquierda que mostró hipocinesia localizada inferior y una fracción de eyección normal (figs. 1G y H). En este momento se consideró la posibilidad que el cuadro pudiera corresponder a un infarto agudo de miocardio sin lesiones coronarias obstructivas (MINOCA).

El MINOCA es un diagnóstico de exclusión tras la angiografía coronaria[1]. Hasta el 25% de los casos presentan lesiones subendocárdicas en la resonancia magnética nuclear[2], hallazgos típicos de un infarto debido a oclusión trombótica de una arteria coronaria[3]. En ausencia de obstrucción coronaria, el realce tardío subendocárdico se suele atribuir a fenómenos como el espasmo coronario, la disrupción de la placa con trombosis/embolia coronaria resuelta o disfunción microvascular[3,4]. El consenso vigente sugiere revisar la angiografía en un segundo tiempo en búsqueda de estos fenómenos[5,6]. La posibilidad de que se deban a la oclusión completa persistente de una rama que haya pasado desapercibida en la angiografía inicial no se suele considerar de forma explícita. Sin embargo, valorar esta posibilidad en el momento de la angioplastia primaria es relevante dada la importancia pronóstica de la revascularización en ese momento[1].

En este caso, antes de aceptar el MINOCA como diagnóstico de presunción se decidió revisar de forma detenida la anatomía coronaria esperada. Guiados por las alteraciones electrocardiográficas y los hallazgos en la ventriculografía se identificó una posible área de «silencio angiográfico» (fig. 1I). Además, la realización de proyecciones complementarias permitió en este caso identificar un muñón coronario como estigma de oclusión completa coronaria (figs. 1J y K). En este momento se intercambió a un catéter guía AL3 de 6 Fr, con una guía de trabajo (Cougar, Medtronic) se ganó una posición distal a la oclusión. Tras predilatar la oclusión, se procedió a angioplastia con balón farmacoactivo 2,5 × 10 mm (Pantera Lux, Biotronik) con buen resultado angiográfico inicial (fig. 1L).