Ablación del nódulo auriculoventricular y estimulación hisiana como tratamiento definitivo para el control de frecuencia

Atrioventricular nodal ablation and Hisian pacing as definitive therapy for pacing control

Sr. Editor:

El implante de marcapasos en posición hisiana ha ganado popularidad en los últimos años como alternativa a la estimulación ventricular derecha y a la terapia de resincronización cardiaca por su capacidad de conseguir una estimulación más fisiológica. Estudios previos han demostrado que este tipo de estimulación consigue mejores parámetros hemodinámicos y de sincronía cardiaca que la estimulación desde el ventrículo derecho o la propia terapia de estimulación biventricular[1]. A día de hoy, con las herramientas disponibles para su implante (electrodo 3830 Selectsecure de Medtronic y su vaina específica C315) se ha conseguido reducir alguna de las limitaciones intrínsecas a esta técnica de estimulación, como los umbrales elevados, el agotamiento prematuro de la batería o el desplazamiento de cables[2]. Comentamos nuestra experiencia en un grupo reducido de pacientes como son los candidatos a ablación del nódulo auriculoventricular en el contexto de fibrilación auricular rápida, no candidatos a ablación de venas pulmonares y candidatos, por lo tanto, a implante de marcapasos, en los que se optó por estimulación directa del haz de His. Desde 2017 hemos realizado este procedimiento de ablación del nódulo auriculoventricular y estimulación hisiana en 8 pacientes con resultados, a nuestro parecer, muy buenos. La mediana de edad de estos pacientes era de 73,5 (67,5-77,2) años; en 5 de ellos se hizo la ablación al día siguiente del implante y en los otros 3 en el mismo día. En 4 se optó por un sistema de estimulación bicameral (cable en His más cable en ventrículo derecho de soporte) y en otros 4, monocameral. Esto se realizó en los 4 primeros pacientes por miedo a que la ablación afectara al cable de estimulación colocado en el haz de His. El riesgo derivado de este procedimiento es que, dada la cercanía del cable de estimulación hisiana (que se sitúa en el ápex del triángulo de Koch, es decir, en la aurícula derecha) al nódulo auriculoventricular, la ablación pudiera afectar a los parámetros de estimulación. En nuestra serie hemos observado que este riesgo es bajo, ya que se consiguió mantener parámetros de estimulación similares a los del implante hasta los 3 meses de la ablación. Los resultados de umbral se muestran en la tabla 1. Además, los pacientes con disfunción ventricular de algún grado (7 en esta serie) presentaron mejoría clínica de la insuficiencia cardiaca y de la fracción de eyección del ventrículo izquierdo, lo que confirmó el diagnóstico de taquimiocardiopatía. La mediana de fracción de eyección del ventrículo izquierdo en el momento del implante era del 28% (25-47%) y pasó al 47% (28-64%) (p = ns), mejorando todos ellos, al menos parcialmente, a los 3 meses. Los parámetros de estimulación y la fracción de eyección del ventrículo izquierdo se han mantenido durante todo el seguimiento (mediana 8 [2-18] meses). En estos 8 pacientes el umbral no selectivo es mayor que el selectivo con estimulación tanto bipolar como monopolar, y se programó la salida para conseguir estimulación no selectiva. Además, solo un paciente presentaba un QRS ancho con morfología de bloqueo de rama derecha previo al implante y que no se normalizó con el implante, pero sí tras la ablación del nódulo auriculoventricular, por lo que se relacionó con un bloqueo dependiente de la frecuencia. En las guías europeas actuales[3] estos pacientes serían candidatos a implante de resincronizador y en las recién publicadas norteamericanas[4] ya se considera la posibilidad de una estimulación fisiológica directamente en el haz de His. Hay series que demuestran que la ablación del nódulo con implante de un dispositivo de resincronización cardiaca disminuye la mortalidad en estos pacientes[5]. A nuestro parecer, los estudios ya realizados por diferentes centros y el sentido común nos hacen «arriesgarnos» por este tipo de estimulación y, por ahora, estos beneficios son los que observamos en nuestros pacientes. Es cierto que los umbrales observados son mayores que los que obtendríamos con estimulación ventricular derecha, pero también hay que considerar que son similares o mejores que los que obtendríamos con la estimulación ventricular izquierda. Esto, además de ser más fisiológico, permite un ahorro de batería, ya que solo se estimula en un

Tabla 1 – Umbrales de estimulación agudos y a los 3 meses tras la ablación del nódulo auriculoventricular

Tipo de estimulación	Umbral implante	Umbral 3 meses	p
Monopolar selectivo	1,3 V (1,1-1,3)	1,3 V (1,2-1,3)	ns
Monopolar no selectivo	1,7 V (1,3-1,9)	1,8 V (1,6-2)	ns
Bipolar selectivo	1,1 V (0,7-1,3)	1,2 V (0,7-1,5)	ns
Bipolar no selectivo	1,8 V (1,3-1,9)	2,25 V (2,1-2,4)	ns

ns: no significativo.

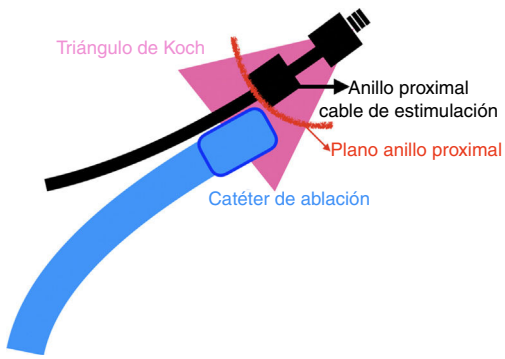

Figura 1 – Esquema representativo (proyección OAD) de la ablación del nódulo auriculoventricular con cable de estimulación hisiana.

punto del sistema de conducción (comparado con al menos 2 puntos ventriculares con terapia de resincronización estándar). Otra ventaja es que, aunque el procedimiento en nuestra serie es más largo que el implante de un marcapasos convencional, es más corto que el del implante de resincronizador. El tiempo de escopia medio en todos los pacientes implantados en nuestro centro es de 12 min (22 pacientes). Otro punto que debe considerarse es el coste económico que representa un marcapasos monocameral comparado con un marcapasos resincronizador. Los primeros casos de ablación se realizaron al día siguiente, con catéter de punta sólida de 4 mm y con vaina, pero a medida que se ha adquirido confianza en la técnica nos hemos aventurado a hacerlo en el mismo día del implante y sin vaina, sin diferencias en los resultados, aunque son muy pocos pacientes para poder generalizar esta actitud. La técnica descrita para la ablación nodular en este contexto es realizarla sin llegar a sobrepasar el anillo proximal del cable de estimulación implantado en el His (fig. 1) para conseguir ritmo de escape nodular. Esto es lo que hemos conseguido en todos nuestros pacientes, lo cual es diferente a la experiencia de otras series[6], en las que hasta el 41% de los pacientes precisan de ablación más allá del anillo o desde el lado izquierdo. Como sabemos de antemano que van a ser sometidos a ablación del nódulo auriculoventricular, intentamos el implante en la zona más distal posible para minimizar riesgos con la ablación, y quizás esto justifique las diferencias observadas con esta técnica. Hay datos preliminares a mayor plazo que los que presentamos, y por ahora son muy alentadores[6]. Es cierto que habría que valorar a muy largo plazo este beneficio clínico, ya que quedan incógnitas sin resolver, como el porcentaje de pacientes con fallos de estimulación o qué pasará con los que presenten bloqueos infrahisianos en el seguimiento. Teniendo en cuenta que en la mayoría de pacientes se puede optar por una estimulación no selectiva (captura hisiana y tejido ventricular circundante), el desarrollo de dicho bloqueo infrahisiano no debe conllevar fallo de captura ventricular, aunque sí podría perderse la resincronización conseguida con la estimulación del sistema específico de conducción. Se sabe que la estimulación selectiva (haz de His sin captura de tejido ventricular circundante) tiene los mismos beneficios hemodinámicos que la no selectiva[1]. En nuestra pequeña experiencia, hasta el momento no hemos fracasado con ningún paciente y siempre hemos tenido éxito en el implante y en la ablación, por lo que esperamos que estos datos consigan animar a más centros a realizar esta técnica. Sin embargo, es importante tener en cuenta que en centros con mayor volumen y experiencia la tasa de éxito reportada está en torno al 80%, lo cual seguramente represente más la realidad que lo que nuestra serie muestra[6].

BIBLIOGRAFÍA

1. Lustgarten DL, Calame S, Crespo EM, Calame J, Lobel R, Spector PS. Electrical resynchronization induced by direct His-bundle pacing. *Heart Rhythm*. 2010;7:15–21.
2. Barba-Pichardo R, Morina-Vázquez P, Venegas-Gamero J, Maroto-Monserrat F, Cid-Cumplido M, Herrera-Carranza M. Permanent His-bundle pacing in patients with infra-Hisian atrioventricular block. *Rev Esp Cardiol*. 2006;59:553–558.
3. Brignole M, Auricchio A, Baron-Esquivias G, et al. 2013 ESC Guidelines on cardiac pacing and cardiac resynchronization therapy. *Eur Heart J*. 2013;34:2281–2329.
4. Kusumoto FM, Schoenfeld MH, Barrett C, et al. 2018 ACC/AHA/HRS Guideline on the evaluation and management of patients with bradycardia and cardiac conduction delay. *J Am Coll Cardiol*. 2018, http://dx.doi.org/10.1016/j.jacc.2018.10.043.
5. Brignole M, Pokushalov E, Pentimalli F, et al. A randomized controlled trial of atrioventricular junction ablation and cardiac resynchronization therapy in patients with permanent atrial fibrillation and narrow QRS. *Eur Heart J*. 2018;39:3999–4008.
6. Huang W, Su L, Wu S, et al. Benefits of permanent His bundle pacing combined with atrioventricular node ablation in atrial fibrillation patients with heart failure with both preserved and reduced left ventricular ejection fraction. *J Am Heart Assoc*. 2017;6, http://dx.doi.org/10.1161/JAHA.116.005309.

Luis Álvarez-Acosta*, Diego Valdivia-Miranda, Raquel Pimienta-González, Ana Patricia Fariña-Ruiz y Julio Hernández-Afonso
Servicio de Cardiología, Hospital Universitario Nuestra Señora de la Candelaria, Santa Cruz de Tenerife, España

* Autor para correspondencia.
Correo electrónico: luisalvarez82@gmail.com
(L. Álvarez-Acosta).
2605-1532/
© 2019 Publicado por Elsevier España, S.L.U. en nombre de Sociedad Española de Cardiología.
https://doi.org/10.1016/j.rccl.2019.05.005